Aus der Universitätsklinik
für Ohren-, Nasen- und Kehlkopfkrankheiten in Erlangen
Direktor: Prof. Dr. F. Specht

Ueber Tuberkulose der Tonsillen

Inaugural-Dissertation
zur Erlangung der Doktorwürde
der Hohen Medizinischen Fakultät
der Friedrich-Alexander-Universität zu Erlangen

vorgelegt von

Ludwig Sauer
aus Fürth

Tag der mündlichen Prüfung: 22. 7. 1939

Gedruckt
im Tageblatt-Haus Coburg
1939

1940 №20

Referent: Dozent Dr. Helmuth Richter
Dekan: Professor Dr. Richard Greving

R. UNIV.
BIBLIOTHEEK
LEIDEN

Meinen lieben Eltern
in Dankbarkeit gewidmet.

Digitized by the Internet Archive
in 2026

https://archive.org/details/IA41533919_0049

Einleitung.

In seiner Geschwulstlehre sagte Virchow: „Worin es begründet liegt, daß Tuberkulose der Tonsillen und der Zungenbalgdrüsen nicht beobachtet worden ist, vermag ich nicht zu sagen, möglicherweise ist es nur ein Mangel an Untersuchung. Indessen, wenn sie auch gefunden werden sollte, so müßte sie doch so selten sein, daß eine Art von Immunität für diese Organe beansprucht werden kann." Diese Immunität der Tonsillen gegenüber der tuberkulösen Infektion hat sich nicht bestätigt, jedoch hatte Virchow recht, wenn er von einem Mangel an Untersuchungen sprach. Dies erkannte als Erster Straßmann, der im Jahre 1884 zahlreiche Untersuchungen in dieser Richtung anstellte und in 62 % der Fälle sekundäre Tonsillentuberkulose fand. Dmochowski untersuchte die Mandeln von 15 an Tuberkulose Erkrankten und fand bei allen auch eine Tuberkulose der Tonsillen. Auch Schlenker und Krückmann bestätigten an Hand zahlreicher Untersuchungen bei Sektionen die Miterkrankung der Gaumenmandeln bei bestehender Lungentuberkulose.

Die Ansicht Baumgartens, daß die Tonsillen in einem großen Teil der Fälle die Eintrittspforte für die Tuberkelbazillen darstellten und so zu deren Ausbreitung über den ganzen Körper führten, kann im wesentlichen nicht aufrecht erhalten werden. Nach unseren heutigen Kenntnissen kommt eine primäre Tonsillentuberkulose äußerst selten vor. Einschlägige Untersuchungen wurden an Leichen vorgenommen und ergaben eine auffallend häufige sekundäre tuberkulöse Erkrankung der Gaumenmandeln, deren Häufigkeit etwas im Gegensatz zu den Beobachtungen am Lebenden steht.

Cornil, Gottstein und Ruge untersuchten die am Lebenden exstirpierten Gaumentonsillen histologisch, wobei ersterer in keinem der Fälle eine sichere Tuberkulose fand, dagegen Gottstein in 10 % und Ruge in $^1/_3$ aller Fälle tuberkulös erkrankte Mandeln vorfanden. Uebereinstimmend berichten alle Autoren, sei es daß sie ihre Untersuchungen an der Leiche oder an operativ entfernten Gaumenmandeln anstellten, daß sowohl die sekundäre wie auch die sehr seltene primäre Tonsillentuberkulose durch keine oder nur geringe makroskopische Veränderungen an den Tonsillen in Erscheinung tritt.

In der überwiegenden Mehrzahl der Fälle handelt es sich um eine „latente" Tuberkulose. Klinische Veränderungen, die auf eine Tuberkulose schließen ließen, waren nur in wenigen Fällen vorhanden. Erst die histologische Untersuchung sicherte die Diagnose. Trotzdem darf die Bedeutung der Tuberkulose der Tonsillen für den Gesamtorganismus nicht unterschätzt werden. Dies zeigt eine Beobachtung der Erlanger Ohrenklinik, die im Folgenden eingehender untersucht werden soll. Bevor ich auf Besonderheiten näher eingehe, möchte ich die, soweit es angängig war, gekürzte Krankengeschichte und das Ergebnis der histologischen Untersuchung darstellen.

Beobachtung der Klinik Erlangen:

Es handelt sich um das Kind Heinrich M., das am 12. 8. 1934 geboren wurde und bereits im Alter von 1 Jahr an einer schweren eitrigen Lymphdrüsenentzündung des Halses erkrankte. Damals wurde eine Inzision vorgenommen; die Eiterung kam nach einigen Wochen zum Stillstand. Nach den Angaben der Mutter soll das Kind danach längere Zeit gehustet haben. Es habe immer leicht gekränkelt und blaß ausgesehen. Mit 2½ Jahren erkrankte es an einem schweren Keuchhusten, ein halbes Jahr später an einer Stomatitis und wenige Monate darauf an einer linksseitigen Mittelohrentzündung.

Schon bei der ersten Untersuchung in der Universitäts-Kinderklinik [1]) am 9. 8. 1937, im Alter von 3 Jahren, war aufgefallen, daß das Kind dürftig und zurückgeblieben war, auch waren im Nacken einige bis kirschkerngroße Lymphdrüsen zu tasten. Eine Untersuchung der Lungen ergab auskultatorisch und perkutorisch keinen krankhaften Befund. Am 28. 6. 1938 kam das Kind, nachdem es 4 Wochen vorher an Masern erkrankt war, wegen seines reduzierten Körperzustandes und seines ständigen blassen Aussehens wieder in klinische Behandlung, und diesmal ergab die Lungenuntersuchung in der Kinderklinik geringen Zwerchfellhochstand rechts, Verschärfung des Ausatmungsgeräusches über dem rechten Unterlappen und in der Gegend des rechten Hilus. Das Röntgenbild ergab auf Tuberkulose verdächtige Schatten am rechten Hilus und im Herzleberwinkel. Dieser Befund sowie der stark positive Ausfall der Pirquetschen Reaktion führten zur Diagnose einer *inaktiven rechtsseitigen Lungentuberkulose.*

Da beide Gaumenmandeln, besonders die rechte, stark vergrößert und zerklüftet waren, außerdem Lymphdrüsenschwellungen am Hals bestanden, wurde das Kind zur Untersuchung in die Ohrenklinik gesandt, wo am 13. 7. 1938 folgender Befund erhoben wurde:

[1]) Für die Ueberlassung der Krankengeschichte bin ich dem Direktor der Kinderklinik, Herrn Geheimrat Jamin, zu Dank verpflichtet.

Beide Gaumenmandeln sind zerklüftet und über kirschgroß, die rechte etwas größer als die linke; weder die Umgebung noch die Tonsillen selbst sind entzündlich gerötet. Am oberen Pol der rechten Gaumenmandel befindet sich ein etwa getreidekorngroßes, flaches Geschwür, dessen Ränder unregelmäßig erscheinen und von schlaffen, rötlichen, wenig erhabenen Granulationen besetzt sind. Der Geschwürsgrund ist leicht speckig und schmierig belegt. Die linke Tonsille weist keine Geschwürsbildung auf.

Unterhalb des rechten Kieferwinkels sowie zu beiden Seiten im Nacken sind die stark vergrößerten Lymphdrüsen zu tasten.

Die Geschwürsbildung an der rechten Tonsille erweckte sofort den Verdacht auf einen spezifischen Prozeß. Nach dem Aussehen des Geschwürs und dem Lungenbefund war in erster Linie an eine sekundäre Tuberkulose zu denken.

Differentialdiagnostisch wurden eine luetische Erkrankung und eine Angina Plaut-Vincent in Erwägung gezogen. Das flache Geschwür, die unregelmäßigen Ränder, die wenig erhabenen Granulationen und der leicht schmierige Grund ließen ein luetisches Geschwür, das meist scharf begrenzt ist, steil abfallende Ränder und einen kraterförmigen Geschwürsgrund besitzt, dessen Umgebung stets entzündlich gerötet ist, nie rötliche Granulationen aufweist, schon durch den makroskopischen Befund ziemlich sicher ausschließen. Die Ulzera bei Angina Plaut-Vincent sind tiefgreifend und oft kraterförmig, der Geschwürsgrund ist von einem breiigen Belag bedeckt und die Umgebung lebhaft entzündet sowie dunkelrot verfärbt. Sie unterscheiden sich also durch ihr Aussehen ganz wesentlich von den tuberkulösen Geschwüren. Da demnach die Diagnose mit größter Wahrscheinlichkeit für eine umschriebene Tuberkulose der Tonsille sprach, wurde als therapeutische Maßnahme sofort eine doppelseitige tiefe Tonsillotomie vorgenommen, deren Ergebnis praktisch dem einer Tonsillektomie entsprach (Oberarzt Dr. Richter).

Die Histologische Untersuchung ergab eine einwandfreie *Tuberkulose* der rechten Gaumenmandel. Diese wies die oben beschriebene, flache Geschwürsbildung auf. Das Tonsillengewebe enthielt auf dem Schnitt makroskopisch sichtbare bräunliche Flecken. Die mikroskopische Untersuchung ließ verstreute Tuberkel erkennen, die nur stellenweise zu Tuberkelgruppen zusammenflossen. Sie enthielten Langhans'sche Riesenzellen und zeigten teilweise Verkäsung. Die zahlreichen Keimzentren waren groß (Abbildung 1). Die linke Tonsille ließ nichts von Tuberkulose erkennen, sie glich im übrigen der rechten und enthielt mäßig viele eingelagerte Leukozyten.

Mit dieser histologischen Untersuchung[1]) steht die Diagnose einer rechtsseitigen Tonsillentuberkulose außer Zweifel.

Nach der Entlassung aus der Ohrenklinik, die am 26. 7. 38 nach völlig fieberfreier Wundheilung erfolgte, zeigte sich eine Besserung des Allgemeinbefindens und Abnahme der Lymphdrüsenschwellungen am Halse. Diese Besserung hielt etwa neun Monate an, dann kam es wieder zu Lymphdrüsenvergrößerungen am Halse, die eine Wiederaufnahme in die Kinderklinik am 4. 6. 1939 nötig machten.

Im heutigen Befinden fällt die Blässe der Haut und Lymphdrüsenschwellungen am Hals und in beiden Achseln auf. Die Tonsillenreste und deren Umgebung sind blaß und völlig reizlos.

Prognose und Therapie der Gaumenmandeltuberkulose:

Die Prognose der seltenen isolierten primären Tonsillentuberkulose scheint nach Seifert günstig zu sein, da diese Fälle nur eine örtliche Tuberkulose darstellen und keine Neigung zu schnellem Wachstum zeigen. Nur eine Schwächung des Organismus durch andere Krankheiten würde eine raschere Ausbreitung ermöglichen. Ungünstiger ist ja wohl die Prognose der sekundären Tonsillentuberkulose, wenn also ein primärer Herd, der meist in der Lunge gelegen ist, besteht. Dabei kann es sowohl vom primären wie vom sekundären Herd zu einer weiteren Ausbreitung, insbesondere zur Generalisierung kommen.

Bei unserem Kranken konnte es zu einem Uebergreifen der Tuberkulose auf die Gaumenbögen, die Mundhöhle und weiterer Ausbreitung auf Atmungs- und Verdauungskanal kommen. Deshalb war die Prognose, ganz abgesehen von der Lungenerkrankung, zweifelhaft und durchaus nicht günstig.

Zur Frage der Therapie wurde von sehr vielen Autoren sowohl bei primärer wie auch bei sekundärer Tonsillentuberkulose die operative Entfernung der Mandeln vorgeschlagen. Bei ersterer ist die Anzeige dazu ohne weiteres gegeben, da man den Primärherd möglichst frühzeitig zu entfernen trachtet, ehe er Aussaaten in den Organismus veranlaßt. Bei der sekundären Erkrankung der Tonsillen wird man einen operativen Eingriff nur bei sicher inaktiver Lungentuberkulose vornehmen. Die Mehrzahl der Autoren berichtet über gute Erfolge mit der Tonsillektomie. Cemach sah in 15% eine vorteilhafte Wirkung. Lermojez, Kowler und Wein beobachteten dagegen Generalisation nach der Tonsillektomie. Moure befürwortete an Stelle der Tonsillektomie

[1]) Der histologische Befund wurde zuerst im Path. Institut erhoben und uns ebenso wie die Schnittpräparate überlassen, wofür Herrn Prof. Kirch an dieser Stelle gedankt sei.

die Tonsillotomie, da erstere allerhand Gefahren wie Blutungen, schwere Infektionen und damit vielleicht eine Ausbreitung der Tuberkulose auf die Mundhöhle zur Folge haben könnte. Auch in unserem Falle wurde bei bestehender Lungentuberkulose die tiefe Tonsillotomie vorgenommen und die Mandelerkrankung restlos entfernt. Natürlich wird man bei der sekundären Mandeltuberkulose auch auf die Allgemeinbehandlung entsprechenden Wert legen müssen.

Nach diesen Ausführungen kann ich mich mit den Besonderheiten unserer Beobachtung beschäftigen.

Ursache und Pathogenese.

Die erste zu klärende Frage wäre die, ob es sich im vorliegenden Falle um eine primäre oder sekundäre Tuberkulose handelte. Die Annahme der sehr seltenen ersteren wäre dann gegeben, wenn sich an allen übrigen Organen keinerlei Zeichen einer Tuberkulose fänden. In unserem Falle jedoch bestand eine zur Zeit der Mandelerkrankung nicht aktive Tuberkulose der rechten Lunge. Daher muß diejenige der Gaumenmandel sekundär erfolgt sein.

Beim Zustandekommen der Tonsillentuberkulose kommen folgende Infektionswege in Betracht:

1. Primäre Tonsillentuberkulose

   Atemluft, Nahrung } exogen

2. Sekundäre Tonsillentuberkulose

   Blut, Sputum, Lymphe } endogen

1. Die primäre Tonsillentuberkulose.

Als Infektionsquelle kommt bei ihr in erster Linie die Nahrung in Betracht[1]) und erst in zweiter Hinsicht und mit sicher untergeordneter Bedeutung die Atemluft. Diese exogenen Infektionen seien nur der Vollständigkeit halber erwähnt.

2. Die sekundäre Tonsillentuberkulose.

a) Der Blutweg.

Eine Infektion der Tonsillen auf dem Blutwege erwähnt Seifert bei generalisierter Tuberkulose, also bei der akuten Miliartuberkulose und bemerkt ihr seltenes Vorkommen. Wada hält eine Infektion durch das Blut für unwahrscheinlich, während sie

[1]) ebenso wie beim einzigen sicheren Fall primärer Kehlkopftuberkulose, den H. Richter veröffentlicht hat (Archiv f. O. N. K., Bd. 119, 1928, S. 225).

Zink und Krauspe für erwiesen erachten. Letzterer habe die Beobachtung gemacht, daß beim Kind häufig Tuberkel im Knochenmark der Schädelknochen vorkämen, und schließt daraus, daß gerade beim Kind der Blutweg häufiger als Infektionsbahn in Frage käme, als man gewöhnlich annimmt. Dabei brauche es nicht immer zu einer akuten Miliartuberkulose zu kommen, es sei auch eine hämatogene Ausbreitung in ein Organ oder Organpaar möglich. Aber wie sollte es gerade auf hämatogenem Wege zu einer Infektion der Tonsillen kommen, ohne daß eine Aussaat in weitere Organe erfolgte? Und wie käme es zu einer rechtsseitigen Tonsillentuberkulose, während die linke Tonsille frei von der Infektion bliebe?

Daß es bei einer akuten Miliartuberkulose zu einer Aussaat in die Tonsillen kommen kann, wurde öfter beobachtet und an Hand des Sektionsmaterials bestätigt. Eine hämatogene Metastasierung von der Lunge aus in die Tonsillen halten wir dagegen für sehr unwahrscheinlich und müssen diesen Infektionsweg in unserem Falle ablehnen.

b) Infektion durch das Sputum.

Die Infektion durch das Sputum spielt bei der sekundären Tonsillentuberkulose, wie Seifert betont, die bedeutendste Rolle und scheint nach den Berichten von Dmochowski, Krückmann, E. Meyer, Ruge, Schleicher, Schlesinger und Straßmann sehr häufig bei Phthisikern vorzukommen. Das bazillenhaltige Sputum wird aus der Lunge nach der Mundhöhle befördert und bleibt dort einige Zeit liegen. Die grubige Oberfläche der Tonsillen und die lückenhafte Beschaffenheit des Epithels können zu einem Haftenbleiben von Sputumresten führen. Durch oberflächliche Epithelverluste, aber auch durch die unverletzte Schleimhaut können Tuberkelbazillen in die Tiefe dringen. Nach Heryng und M. Schmidt erfolgt die Infektion häufig durch die Drüsenausführungsgänge, zumeist dürften jedoch ganz oberflächliche, durch harte Bestandteile in den Bissen, heiße Speisen etc. erfolgte Schleimhautverletzungen den Bazillen als Eintrittspforte dienen.

Schlittler erwähnt, was ja wohl auch allgemein anerkannt ist, daß die Sputuminfektion immer dann auszuschließen ist, wenn keine offene Lungentuberkulose besteht. Hiervon abgesehen steht fest, daß kleine Kinder nur wenig Auswurf zu produzieren pflegen, daß also die Sputuminfektion beim kleinen Kind seltener vorkommt als beim Erwachsenen.

In unserem Falle bestand zur Zeit der Entwicklung des tuberkulösen Geschwüres der Mandel keine aktive Lungentuberkulose, sondern nur ein abgeheilter Herd in der rechten Lunge. Somit war eine Mandelinfektion durch das Sputum zu diesem Zeitpunkt nicht möglich. Dagegen könnte schon längere Zeit vor der Geschwürs-

bildung durch eine früher offene Lungentuberkulose infolge Sputuminfektion eine Gaumenmandeltuberkulose entstanden sein, die längere Zeit „latent" blieb. Diese soll, wie viele Autoren berichtet und an Hand histologischer Untersuchungen an exstirpierten Gaumenmandeln bewiesen haben, recht häufig sein.

Es wäre also denkbar, daß die Infektion der rechten Gaumentonsille durch tuberkelhaltiges Sputum erfolgte, jedoch zu einem Zeitpunkt, als eine offene Lungentuberkulose bestand.

c) Der Lymphweg.

Als dritte Möglichkeit einer sekundären tuberkulösen Infektion der Gaumenmandeln von der Lunge aus wäre der Weg über die Lymphbahn zu erwähnen. Hier käme nur der retrograde Weg in Frage. Die Ansichten über eine Ausbreitung über die Lymphknoten und -bahnen, sowie über die retrograde Infektion stehen in starkem Gegensatz zueinander. Manche Forscher wie Krückmann, E. Meyer, Most, Schlenker und Zink halten eine retrograde, lymphogene Infektion für unwahrscheinlich, lehnen sie jedoch nicht, wie z. B. Wada, völlig ab. Grober hält eine Infektion von den tiefer gelegenen Lymphknoten aus durch umgekehrte Stromrichtung für möglich. Er meint, daß eine solche immer dann statthabe, wenn die natürlichen Wege durch entzündliche Vorgänge verschlossen seien. Gottstein nimmt in einem Fall, Schlesinger in zwei Fällen diesen Weg an. Auch Krückmann und Schlenker berichteten über Fälle von sicher aszendierender Mandeltuberkulose von den Halslymphknoten aus.

Besteht die Möglichkeit, daß uns die gleichseitige Tuberkulose der rechten Lunge und die der rechten Tonsille Aufschluß über den Infektionsweg erteilen kann oder handelt es sich dabei um einen Zufall?

Krückmann und Ruge beschreiben je einen Fall rechtsseitiger Halsdrüsen- resp. Lungen- und Tonsillentuberkulose, ohne irgendwelche Folgerungen hieraus zu ziehen. Hinsichtlich der vorliegenden Frage müssen wir uns an die anatomischen Verhältnisse der Lymphknoten und -bahnen erinnern.

Von der Lumbalgegend verläuft vor der Wirbelsäule der Ductus thoracicus nach oben. Nach dem Durchtritt in die Brusthöhle gelangen Lymphgefäße aus der linken Lunge, Pleura und von der oberen Fläche der Leber zu ihm, bis der Ductus thoracicus in den Angulus venosus sin. oder in die Vena anonyma sinistra einmündet.

Die Lymphgefäße der oberen Lymphoglandulae intercostales dextrae und der rechten Lunge sammeln sich zu einem Stamm, der rechterseits von der Medianebene aufwärts verläuft, um mit den von oben her einmündenden Lymphstämmen der rechten Halsseite und

der rechten oberen Extremität den Truncus lymphaticus dexter zu bilden.

Es wäre also schon denkbar, daß Tuberkelbazillen aus der rechten Lunge auf dem Lymphwege in den Truncus lymphaticus dexter gelangen und von hier aus durch retrograden Transport über die tiefen Halslymphgefäße zur rechten Tonsille gelangen. Aber wie sollte es plötzlich, nachdem die Tuberkelbazillen regelrecht dem Verlauf der Lymphe gefolgt sind, zu einer retrograden Ausbreitung kommen?

Grober und Mukasa betonen, daß eine Gegenströmung der Lymphe in die ausführenden Lymphgefäße nur bei beträchtlicher Lymphstauung in den Halslymphbahnen stattfinden könnte.

In unserem Falle lag jedoch eine solche „beträchtliche Stauung" in den Halslymphknoten nicht vor. Außerdem wäre zu bedenken, daß zwischen den Lymphknoten der einen Seite und denen der anderen Anastomosen bestehen, so daß die Tuberkelbazillen auch die Mandel der anderen Seite infizieren könnten. Es hat sich also auch aus der gleichseitigen Lungen- und Tonsillentuberkulose kein sicherer Aufschluß über den lymphogenen Infektionsweg ergeben, jedoch muß die Möglichkeit zugegeben werden.

Das Verhalten der Lymphknoten.

Im Anschluß hieran soll das Verhalten und die Beziehungen der Halslymphknoten zu der Tuberkulose der Gaumenmandeln erörtert werden. Die bei unserer Beobachtung bereits im ersten Lebensjahr aufgetretene Halslymphknoteneiterung, die dauernden Schwellungen der Hals- und Nackenlymphknoten in den folgenden Jahren lassen den Verdacht auf eine tuberkulöse Infektion dieser Lymphknoten begründet erscheinen.

Für die Entstehung einer Halslymphknotentuberkulose gibt es zwei Möglichkeiten:

a) Die aszendierende Infektion.

Die Möglichkeit dieser Infektion wurde bereits im Zusammenhang mit der lymphogenen Infektion der Tonsillen besprochen. Die Entstehung der Tonsillentuberkulose auf diesem Wege wurde für unwahrscheinlich gehalten, konnte jedoch nicht völlig abgelehnt werden. Schon deshalb ist auch die aszendierende Infektion der Halslymphknoten unwahrscheinlich, wenn auch nicht ganz ausgeschlossen.

b) Die deszendierende Infektion.

Die Untersuchungen von Krückmann, Orth und Schlenker beweisen, daß die deszendierende Art der Infektion der Hals-

lymphknoten von den Tonsillen aus sehr häufig vorkommt. Die Untersuchungen wurden auch experimentell bestätigt. Bei Fällen von einwandfreier primärer Tonsillentuberkulose und gleichzeitig bestehender Lymphknotentuberkulose, durch die man unter Umständen die symptomlos verlaufende Gaumenmandeltuberkulose erst entdeckte, wurde der Nachweis der deszendierenden lymphogenen Ausbreitung der Tuberkelbazillen erbracht.

Zur Erforschung des Lymphbahnsystems der Gaumentonsille injizierte man Tusche in die Tonsillen von Hunden und fand außerhalb des Tonsillengewebes einen Klappenapparat, dessen freie Ränder sich stets zentral-(cardial-)wärts, nie peripherwärts richten. Dies bedeutet, daß in der Gaumenmandel nur hinausführende Lymphgefäße vorhanden sind und daß die zuführenden fehlen.

Wollten wir die absteigende Infektion für unseren Fall annehmen, so müßte die Halslymphknotentuberkulose bereits im ersten Lebensjahr des Kindes entstanden sein. Dann müßte bereits zu dieser Zeit die Tonsillentuberkulose vorhanden gewesen nur die folgenden Jahre latent geblieben sein.

Das Verhalten der Lunge.

Damit kommen wir zur Frage nach der Entstehung der rechtsseitigen Lungentuberkulose.

Nach den Erfahrungen der Kinderheilkunde auf dem Gebiete der kindlichen Tuberkulose sind das zweite bis vierte Lebensjahr von der tuberkulösen Infektion am häufigsten heimgesucht, während das Kind im ersten Lebensjahr sehr selten an Tuberkulose erkrankt. Bei dem Kind M. würde aber die Erstinfektion in das erste Lebensjahr fallen, denn aus der Vorgeschichte läßt sich ersehen, daß das Kind zu dieser Zeit an schwerer Lymphknoteneiterung und Husten erkrankte und daß es seit dieser Zeit kränkelte und körperlich zurückgeblieben war. Die nach einigen Jahren vorgenommene Untersuchung der Lungen ergab zwar keinen krankhaften Befund, spricht jedoch nicht gegen die Erstinfektion im ersten Lebensjahr. Die Lokalisation im rechten Unterlappen und in der rechten Hilusgegend entspricht der bei der kindlichen Tuberkulose üblichen, beide Herde zusammen wären als Primärkomplex aufzufassen.

Im weiteren Verlauf kann es zu einer Ausheilung des Primärinfektes gekommen sein, während die Tuberkulose der zugehörigen Lymphknoten, in diesem Fall am Hilus, fortbestand und dauernd eine Brutstätte für Tuberkelbazillen bildete, die auf jeden beliebigen Reiz den Körper zu überschwemmen vermochten. Demzufolge nehmen wir an, daß es durch das infektiöse Sputum zu einer tuberkulösen Infektion der rechten Tonsille und auf dem absteigenden

Weg zu einer Miterkrankung der Lymphknoten des Halses gekommen ist. Die rechtsseitige Gaumenmandeltuberkulose blieb lange Zeit latent, erkennbar war lediglich eine Hypertrophie der Tonsillen. Durch die Masernerkrankung wurde die bisher latente Tuberkulose manifest, es bildete sich das tuberkulöse Mandelgeschwür. Außerdem bestand die Gefahr weiterer Ausbreitung und der Generalisierung des Leidens.

Pathologische Anatomie.

Die Einteilung der pathologischen Anatomie der Tonsillentuberkulose deckt sich mit derjenigen der übrigen oberen Luftwege.

1. Infiltration.

Zunächst kommt es in der Tonsille zu einer diffusen oder umschriebenen Infiltration, makroskopisch durch Substanzzunahme, unter Umständen Rötung und in seltenen Fällen Sichtbarwerden von gelblichen oder grauen Knötchen erkennbar. Mikroskopisch finden wir dabei eine meist intakte Epitheldecke, oft sogar eine Hyperplasie des Epithels.

Im subepithelialen Bindegewebe finden sich die Hauptveränderungen und zwar sind es diejenigen, welche die Substanzzunahme bedingen, nämlich Tuberkelbildung, Rundzelleninfiltration und Oedem.

2. Ulzeration.

Durch Zerfall der oberflächlich unter dem Epithel liegenden Tuberkel kommt es zur Einschmelzung, zu einer Lösung des Zellverbandes und damit zur Entstehung einer Ulzeration. Die Ulzeration ist somit als Folgezustand der Infiltration anzusehen.

Der histologische Befund zeigte im vorliegenden Falle:

Stellenweise Unregelmäßigkeiten des Epithels, welches verdickt ist. An einigen Stellen finden wir eine Lockerung des Zellverbandes, das Pflasterepithel ist auseinandergewichen und zum Teil von Lymphocyten durchsetzt. Die Krypten sind nicht erweitert. An einer Stelle finden sich dicht unter dem Epithel gruppenweise angeordnet mehrere Tuberkel mit Epitheloidzellen und Langhans'schen Riesenzellen. Hier zeigt sich auch teilweise Verkäsung. Im lymphatischen Gewebe sind ganz vereinzelt disseminierte Tuberkel sichtbar, die jedoch keinerlei Verkäsung aufweisen. Das Gewebe der Tonsille ist im übrigen entzündlich verändert, die Follikel sind vermehrt und vergrößert.

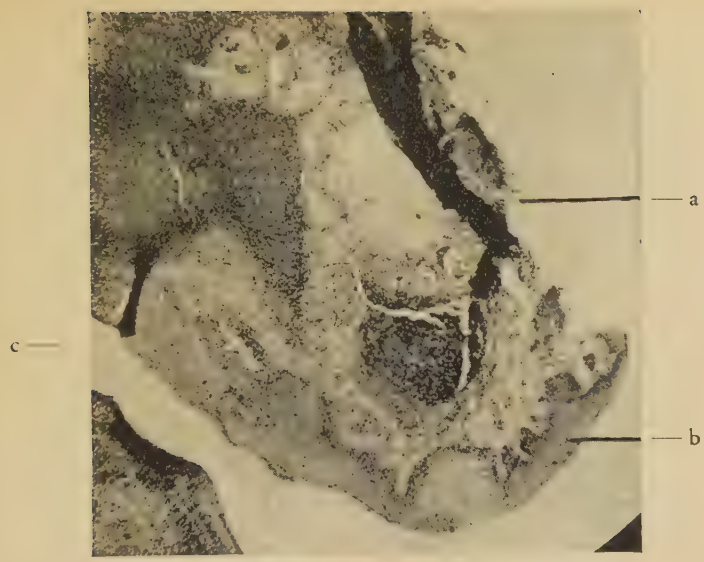

Abb. 1.
Heinrich M. 4 J. alt. Sekundäre chronische Tuberkulose der rechten Gaumenmandel. Im oberen Teil des Bildes typische Tuberkel.
a = Geschwürsgrund. b = erhaltenes Epithel. c = Tonsillengrube. (Vergr. 48 mal)

Abb. 2.
Heinrich M. 4 J. alt. Sekundäre chronische Tuberkulose der rechten Gaumenmandel. Typische Knötchen mit Langhans'schen Riesenzellen. (Vergr. 88 mal)

Es erhebt sich nun die Frage, ob sich aus dem histologischen Bild Schlüsse über die Pathogenese der sekundären Tonsillentuberkulose ziehen lassen. Dickey unterscheidet zwei Formen von Tonsillentuberkulose und zwar beschreibt er eine Form, bei der nur die Keimzentren tuberkulös erkrankt sind und die bei weit fortgeschrittener Tuberkulose vorkommt. Die zweite Form vollzieht sich dicht unter dem Epithel. Sie führt zu Ulzerationen und wurde von ihm als chronische Tonsillentuberkulose bezeichnet.

Krauspe und Johannes Otto gelangten zu der Erkenntnis, daß sich eindeutige mikroskopische Merkmale zur Unterscheidung einer resorptiv oder hämatogen entstandenen Tonsillentuberkulose nicht haben nachweisen lassen. Nur in den Anfangsstadien sei eine solche Unterscheidung möglich. Aus unseren histologischen Befunden ergibt sich eindeutig, daß sich der tuberkulöse Prozeß nur im lymphatischen Gewebe subepithelial abspielte, daß wir es demnach mit einer chronischen Tonsillentuberkulose zu tun hatten.

Zusammenfassung.

Es wurde eine rechtsseitige sekundäre chronische Gaumenmandeltuberkulose bei primärer, zur Zeit der Feststellung der Tonsillenerkrankung, inaktiver Lungentuberkulose beschrieben.

Da die Infektion der Tonsille auf dem Blutwege von der Lunge aus sehr unwahrscheinlich war, wurde sie abgelehnt.

Eine Ausbreitung der Infektion auf dem Lymphwege müßte aszendierend und retrograd erfolgt sein, über welche Möglichkeiten die Ansichten der Autoren sehr geteilt sind. Entsprechende Folgerungen aus der gleichseitigen Erkrankung von Lunge und Gaumenmandel haben sich nicht ergeben. Die lymphogene Infektion wäre also denkbar, ist jedoch ebenfalls nicht wahrscheinlich.

Die Uebertragung der Tuberkelbazillen durch das Sputum ist die häufigste Ursache der sekundären Tonsillentuberkulose und dürfte auch in unserem Falle zutreffen. Da sie nur bei einer offenen Lungentuberkulose eintreten kann, im vorliegenden Krankheitsfalle bei der Entstehung des tuberkulösen Tonsillenulcus jedoch eine inaktive Tuberkulose der Lunge bestand, so muß die Infektion der Tonsille bereits im ersten Lebensjahr, in dem die Erstinfektion der Lunge stattgefunden hatte, vor sich gegangen sein.

Die Lymphknotenschwellungen am Hals waren offenbar auch tuberkulöser Natur und deszendierend und von der rechten Tonsille aus entstanden. Daß nur eine einseitige Mandeltuberkulose vorlag,

mag Zufall sein; vielleicht hätte eine größere Schnittserie auch eine Tuberkulose der linken Tonsille ergeben.

Die Tonsillentuberkulose ist häufig zunächst latent. Auch bei unserem Kranken war sie es lange Zeit. Erst durch die Geschwürsbildung, ausgelöst durch die Masernerkrankung, trat sie in Erscheinung.

Die histologische Untersuchung ergab, daß sich die Tuberkulose lediglich im subepithelialen Gewebe abspielte, daß wir es demnach mit einer chronischen sekundären Tonsillentuberkulose zu tun hatten.

Zum Schlusse möchte ich Herrn Dozent Dr. H. Richter für die freundliche Ueberlassung des Themas und für seinen Rat bei der Ausführung der Arbeit ergebenst danken.

Literaturverzeichnis.

Baumgarten: Ueber das Verhalten der Tub.-Baz. an der Eingangspforte der Infektion. Berl. Kl. W. 1905.

Cemach: Tonsillektomie und Tonsillotomie. Zentr.bl. für H. N. O. 9, S. 313, 1927.

Cornil: Ueber larvierte Tonsillartbc. Klin. Rundschau 1895, S. 551.

Dickey: Primäre Tonsillentbc. Zentr.bl. f. H. N. O. 16, S. 200, 1931.

Dmochowski: Ueb. sek. Erkrankung der Mandeln u. d. Balgdrüsen d. Schwindsüchtigen. Beitr. z. path. Anat. 10, S. 481, 1891.

Gottstein: Pharynx u. Gaumentonsille als prim. Eingangspforten der Tbc. Berl. klin. Wo. 1896, 31.

Grober: Die Infektionswege der Pleura. Deutsch. Arch. f. klin. Md., Bd. 68, 1900, S. 296.

Heryng: Tonsillen u. Pharynxtbc. Arch. f. Ohren 76, S. 282, 1908.

Kowler: Lungen- u. Kehlkopftbc. Zentr.bl. f. H. N. O. 13, S. 638, 1929.

Krauspe: Hämatogene Tonsillartbc. Zentr.bl. Path. 52, S. 278, 1931.

Krückmann: Ueb. d. Bez. der Tbc. der Halslymphdr. zu den Tonsillen. Virch.Arch. f. path. Anat., Bd. 138, S. 534, 1894.

Lermoyez: Tuberkulose der Rachenmandel. Zentr.bl. f. H. N. O. 14, S. 630, 1930.

Meyer E.: Tuberkulose der Tonsillen. In Handbuch von Denker u. Kahler, Bd. IV, S. 86, 183; J. Springer, Berlin.

Moure: Tonsillektomie u. Tonsillotomie. Zentr.bl. f. H. N. O. 3, S. 133, 1923.

Mukasa: Lymphbahnsystem der Gaumentonsillen. Zentr.bl. f. H. N. O. 31, S. 443, 1939.

Orth: Lehrbuch der spez. path. Anatomie, Bd. I, S. 663, 1887, A. Hirschwald, Berlin.

Otto Joh.: Die Beteiligung der Tonsillen bei der Tbc. Diss. 1932, Leipzig, S. 199.

Ruge: Tbc. der Tonsillen vom klin. Standpunkte. Virch.Arch., Bd. 144, S. 431, 1896.

Schleicher: Prim.Lupus d. Pharynx. Ann. d. l. sec. d. med. d'Anvers 1886.

Schlenker: Ueb. die Entsteh. der Tbc. der Halslymphdr. Virch.Arch. Bd. 134, S. 161, 1893.

Schlesinger: Tbc. der Tonsillen bei Kindern. Berl. klin. Wo. 1896, S. 99.

Schlittler: Mandeltbc. Zentr.bl. f. H. N. O. 29, S. 497, 1938.

Seifert: Die Tbc. der Tonsillen. In Handbuch d. Laryng. u. Rhinol. von Heymann, Bd. II, S. 741, 1899; A. Hölder, Wien.

Strassmann: Ueb. Tbc. der Tonsillen. Virch.Arch., Bd. 96, S. 319, 1884.

Virchow: D. krankh. Geschwülste, Bd. II, S. 674, 1864; A. Hirschwald, Berlin.

Wein: Fall eines tonsillekt. tuberkulösen Individuums. Zentr.bl. f. H. N. O. 12, S. 650, 1928.

Wada: Beiträge zur Kenntnis der Path. der Tonsillartbc. Zentr.bl. f. H. N. O. 19, S. 186, 1933.

Zink: Ueb. Tbc. der Gaumenmandeln. Zentr.bl. f. H. N. O. 28, S. 415, 1937.

Lebenslauf.

Am 8. Dezember 1912 wurde ich als Sohn des Zolloberkontrolleurs Friedrich Sauer und seiner Ehefrau Frieda geb. Holzberger in Regensburg geboren. Ich besuchte die Oberrealschule in Fürth und bestand dort 1932 das Abitur. An den Universitäten München, Freiburg i. Br. und Erlangen studierte ich Medizin und legte an letzterer im Jahre 1937 das medizinische Staatsexamen ab. Das Medizinalpraktikantenjahr verbrachte ich am städt. Krankenhaus Fürth. Seit 1. Juni bin ich als Volontärarzt an der Klinik für Ohren-, Nasen- und Kehlkopfkrankheiten in Erlangen.